

Caso Clínico

Igor Coêlho

Professor Rodrigo Jorge



Caso Clínico

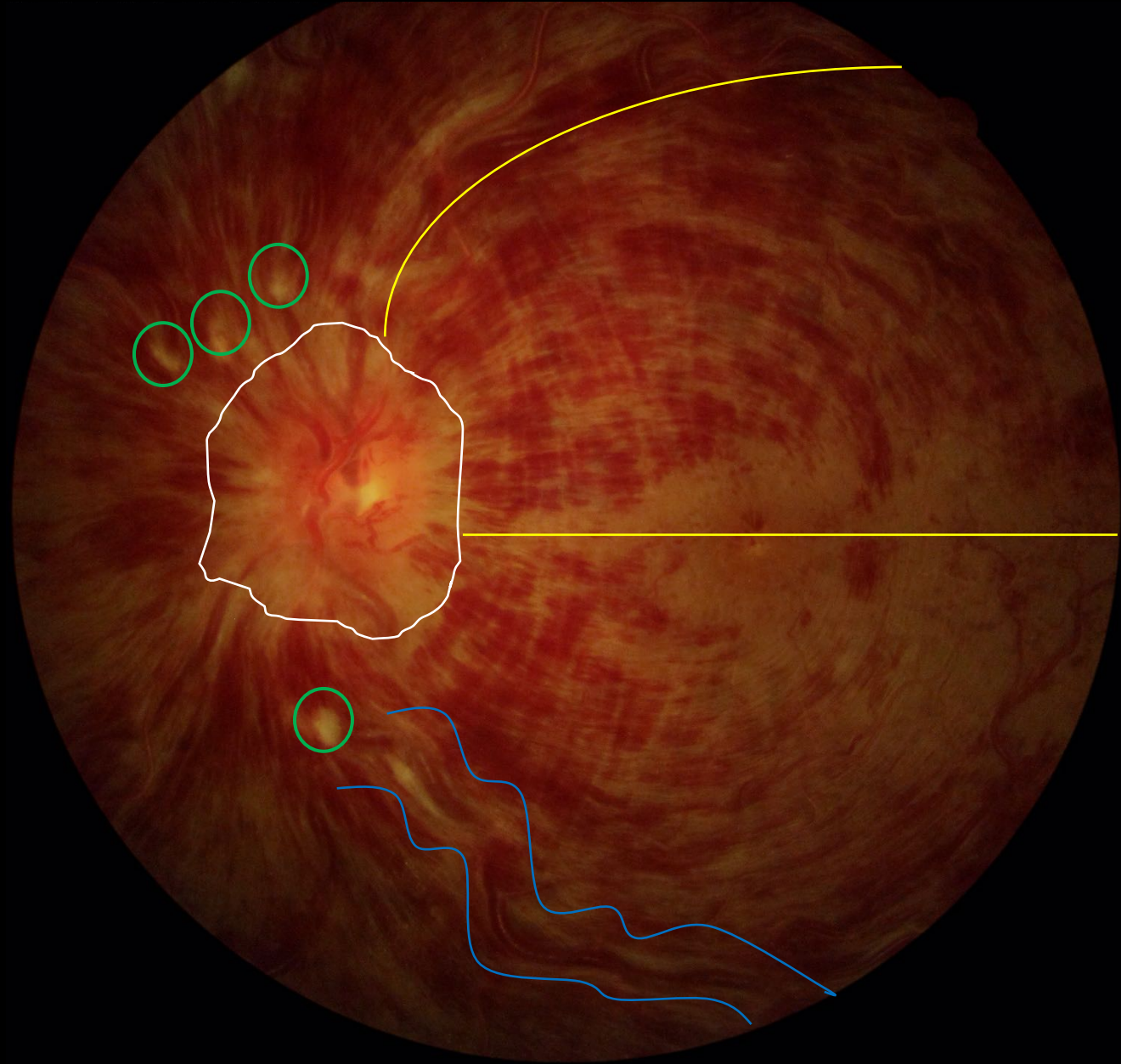
- Mulher , 39 anos de Idade
- QP : BAV OE há 10 dias
- Antecedentes Oculares:
 - Nega
- Antecedentes Pessoais:
 - Gestante , 23 semanas
- Antecedentes Familiares:
 - Nega

Caso Clínico

	OD	OE
Acuidade Visual	20/20	CD 1 M
Reflexos pupilares		Defeito pupilar aferente
Tonometry	13 mmHg	10mmHg
Biomicroscopia	Fácico	Fácico
Mapeamento de Retina	NOC, esc fisiológica, mácula sem alterações.	...

FUNDO DE OLHO
(ACHADOS INICIAIS)

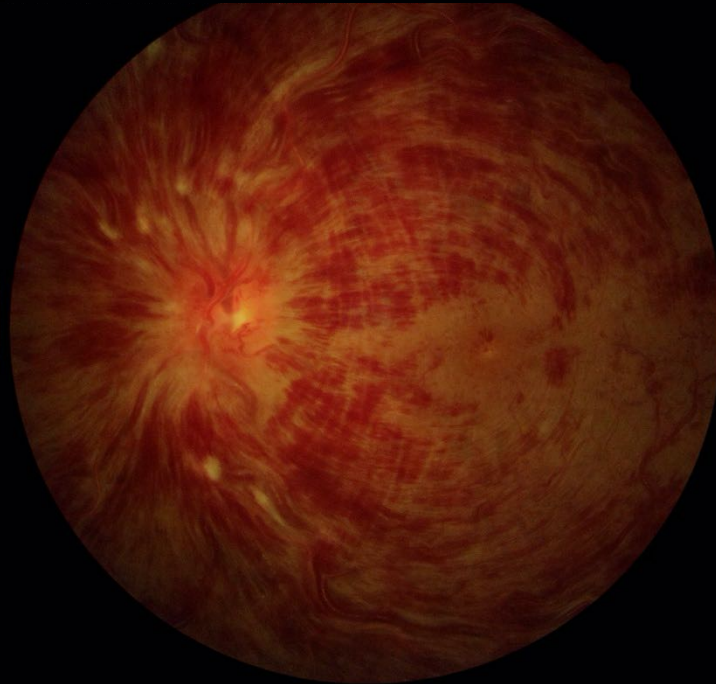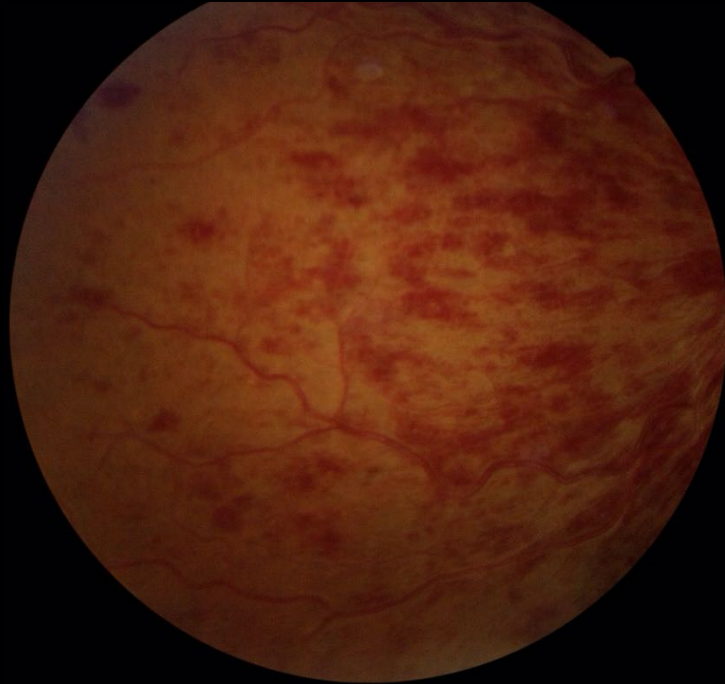
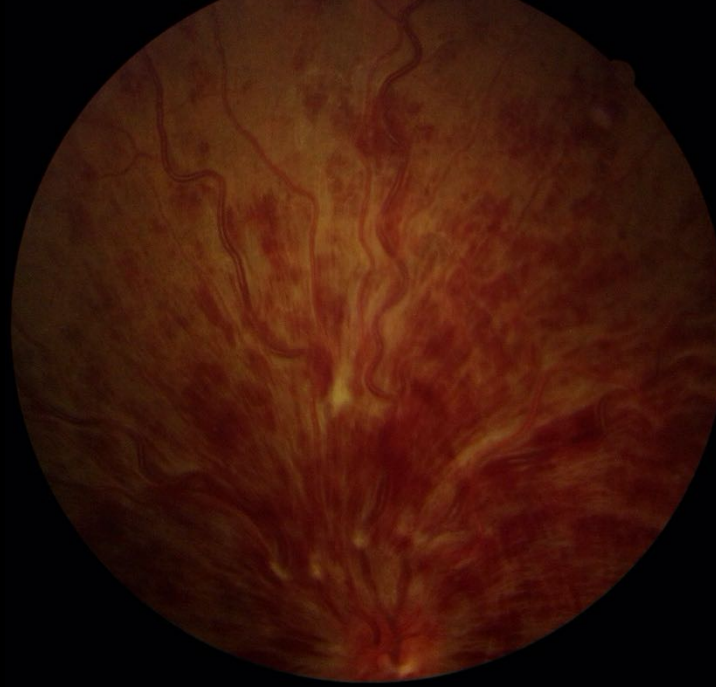- MULHER
- GESTANTE (23 SEM)
- DEFEITO PUPILAR AFERENTE
- 20/20 OD
- CD 1,M OE



- 1- Borramento do NO
- 2- Mancha algodouosa
- 3- Hemorragias
- 4- Tortuosidade vascular

FUNDO DE OLHO
(ACHADOS INICIAIS)

- MULHER
- GESTANTE (23 SEM)
- DEFEITO PUPILAR AFERENTE
- 20/20 OD
- CD 1,M OE

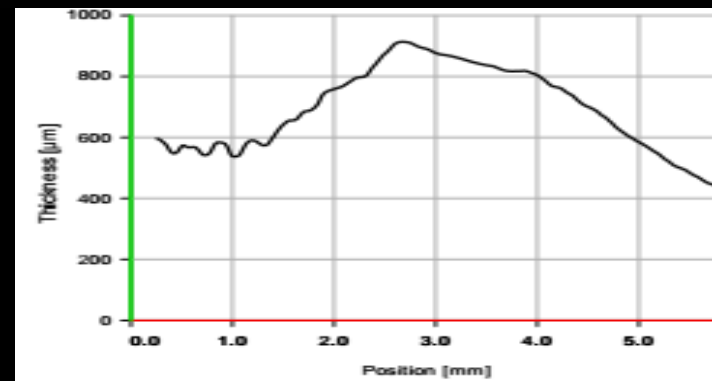
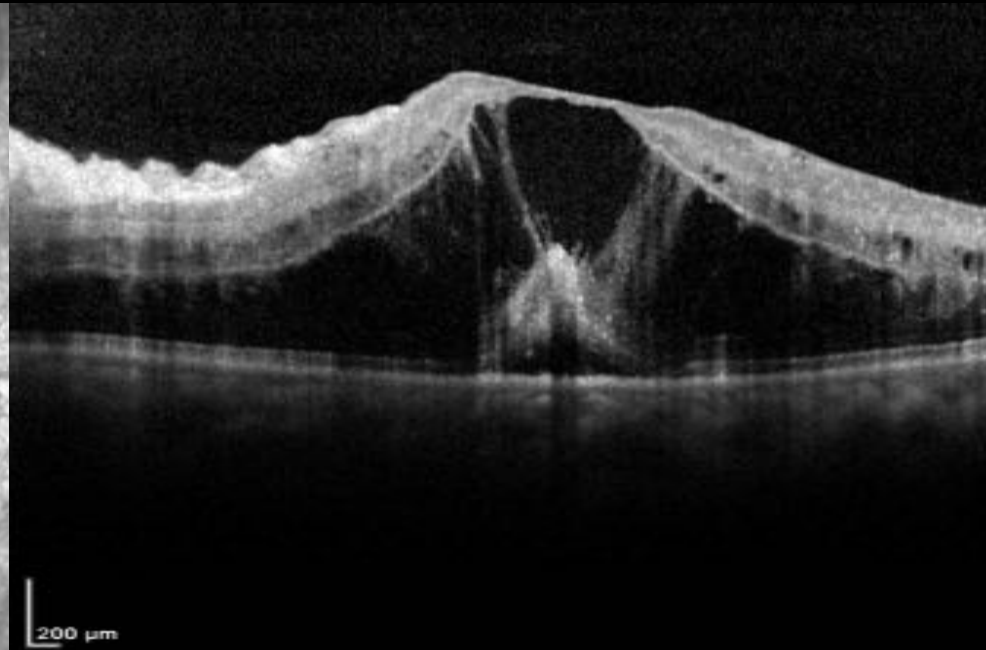
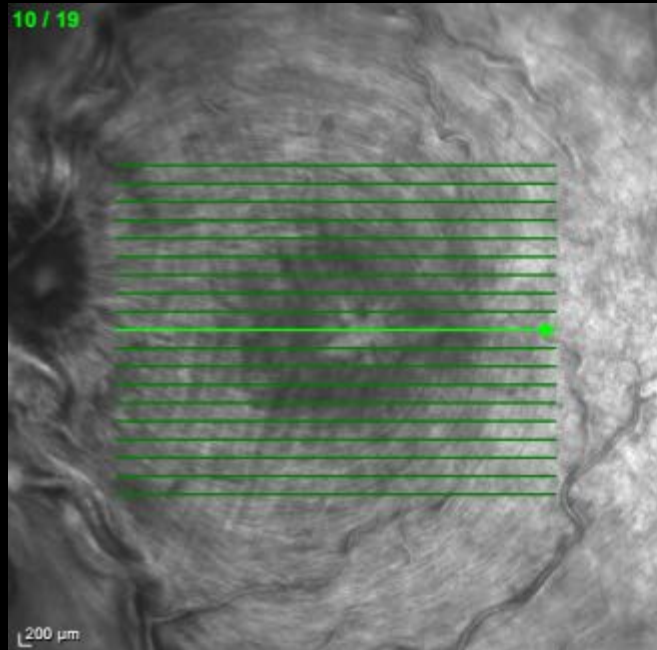


Caso Clínico

- Hipótese Diagnóstica :
 - OVCR
- Conduta :
 - Exames complementares
 - OCT?
 - Angiografia fluoresceínica?

OCT

- MULHER
- GESTANTE (23 SEM)
- DEFEITO PUPILAR AFERENTE
- 20/20 OD
- CD 1,M OE



OVCR

CLASSIFICAÇÃO

NÃO ISQUÊMICA
ANGIO* : < 10 DD DE
NÃO PERFUSÃO

OVCR

ISQUÊMICA
ANGIO* : > 10 DD DE
NÃO PERFUSÃO

SINAIS : DEFEITO PUPILAR AFERENTE,
MANCHAS ALGODONOSAS,
AV < 20/200, NV DE ÂNGULO E ÍRIS

Examination	Sign	Significance
Slit lamp	Iris neovascularization	+++
	Angle neovascularization	+++
Visual acuity	≤ 0.1 (20/200)	++
Relative afferent pupillary defect	Marked difference to unaffected eye (≥ 1.2 log units)	++
Fluorescein angiography	Capillary occlusion ≥ 10 PD	++
	Time for maximal venous filling ≥ 20 s	
Perimetry	Peripheral constriction	++
Electroretinogram	Reduced b-wave	++
	Decreased b/a amplitude	
Funduscopy	Widespread, dense retinal bleedings	+

PD papillary diameter; the more + signs, the stronger the association to ischemic CRVO

OVCR

EVOLUÇÃO NATURAL

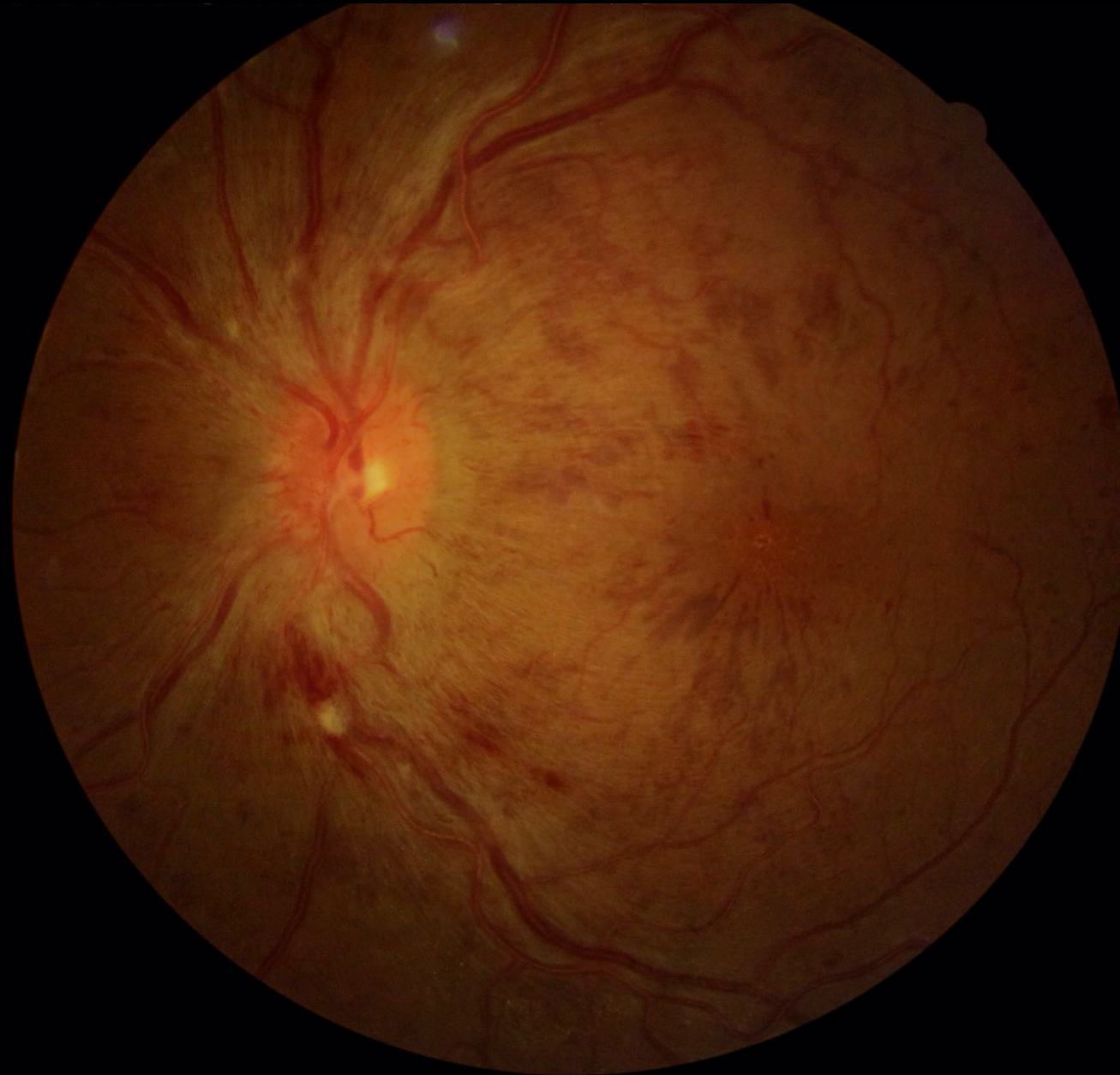Perfusion	Initial VA											
	≥ 0.5			0.4–0.1			<0.1			All		
	N	INV	%INV	N	INV	%INV	N	INV	%INV	N	INV	%INV
Perfused	200	9	5	259	32	12	79	15	19	538	56	10
Non-perfused	8	0		32	7	22	86	34	40	126	41	33
Indeterminate	1	1	100	13	6	48	36	13	36	50	20	40
All	209	10	5	304	45	15	201	62	31	714	117	16

Caso Clínico

- Hipótese Diagnóstica :
 - OVCR isquêmica + EM OE
 - Paciente gestante
- Conduta :
 - Observação ?
 - Laser macular?
 - Anti VEGF ?
 - Ozurdex?

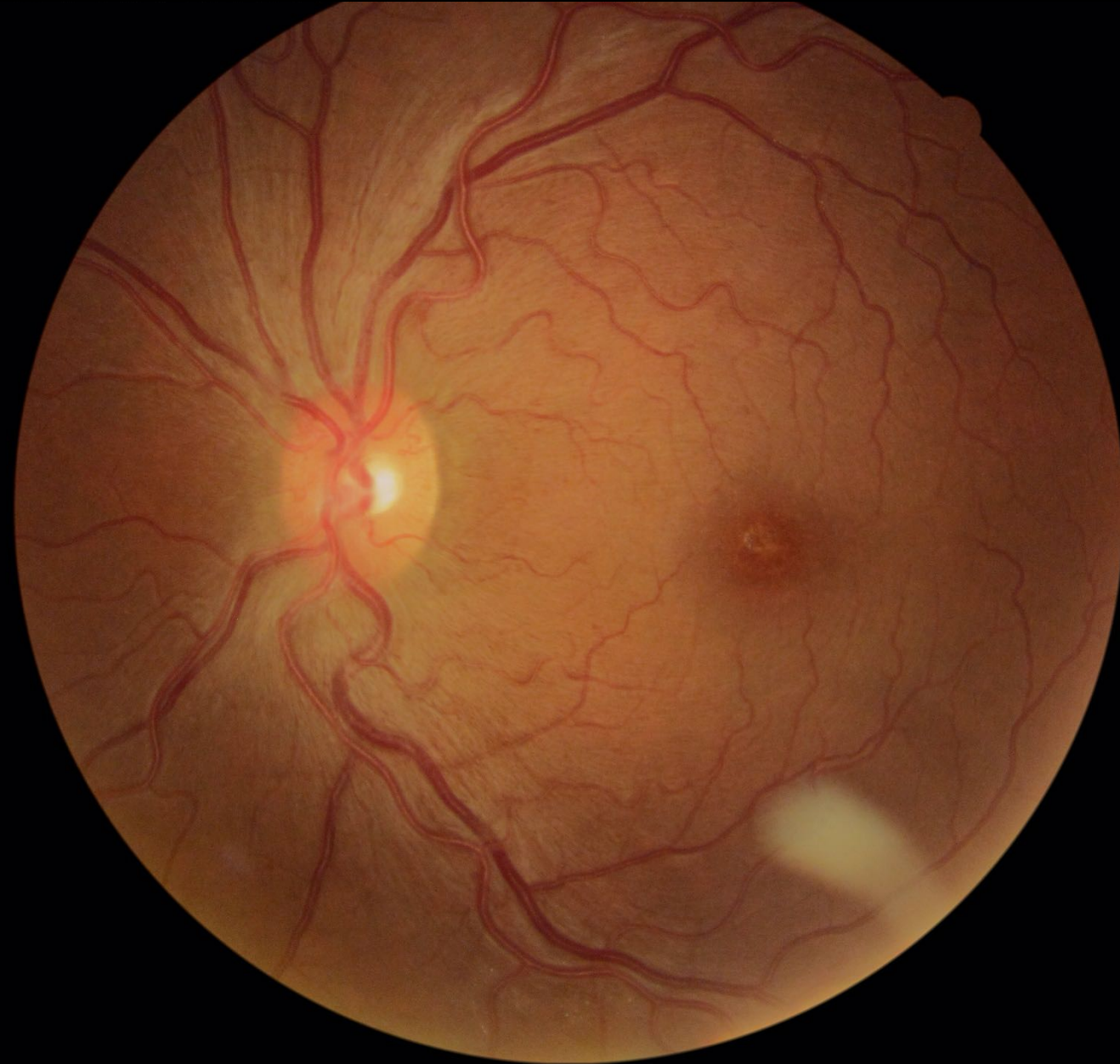
FUNDO DE OLHO
(EVOLUÇÃO APÓS OZURDEX – 1
MÊS)

- MULHER
- GESTANTE (27 SEM)
-
- 20/20 OD
- CD 2 M OE



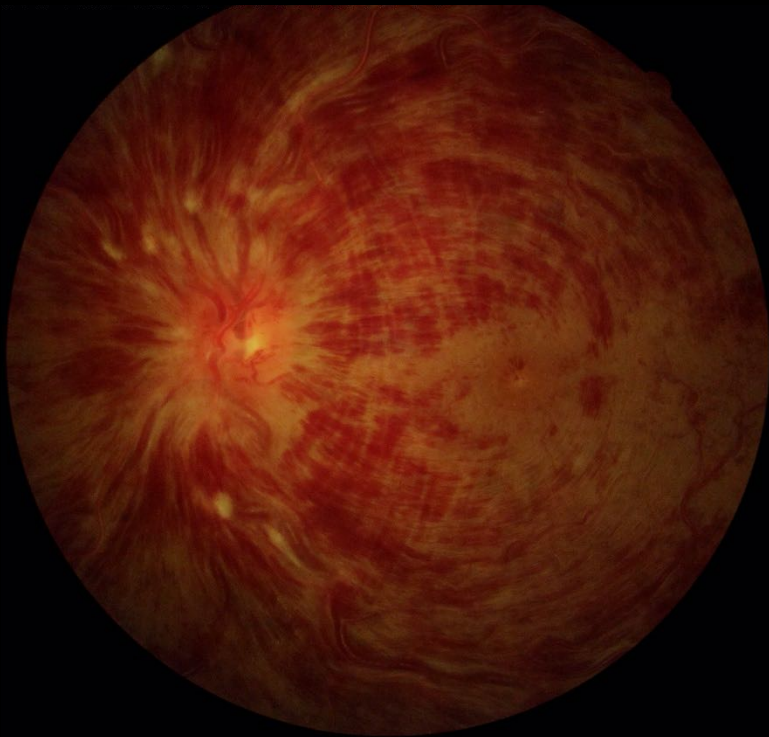FUNDO DE OLHO
(EVOLUÇÃO APÓS OZURDEX –
5 MESES / APÓS PARTO

- MULHER
- 20/20 OD
- 20/80 OE

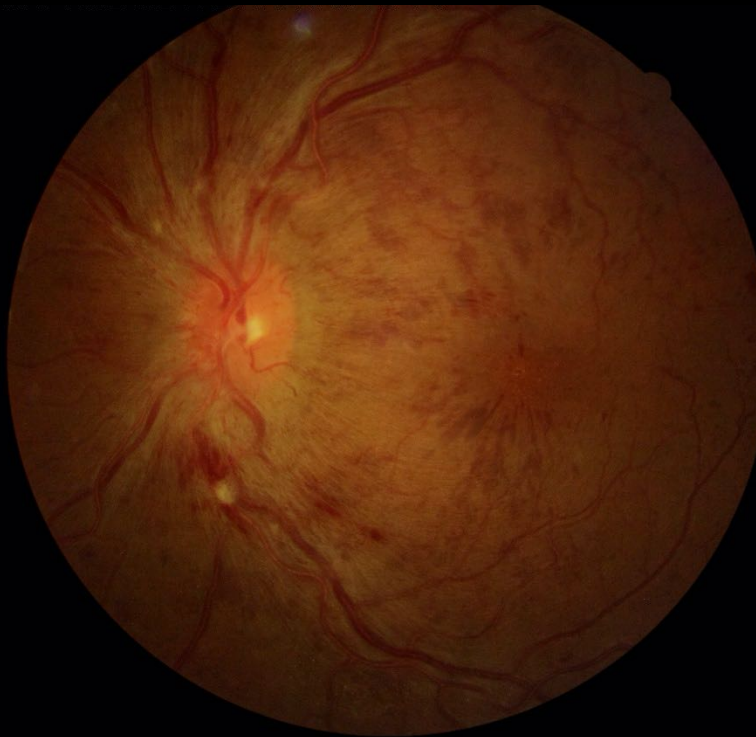

FUNDO DE OLHO

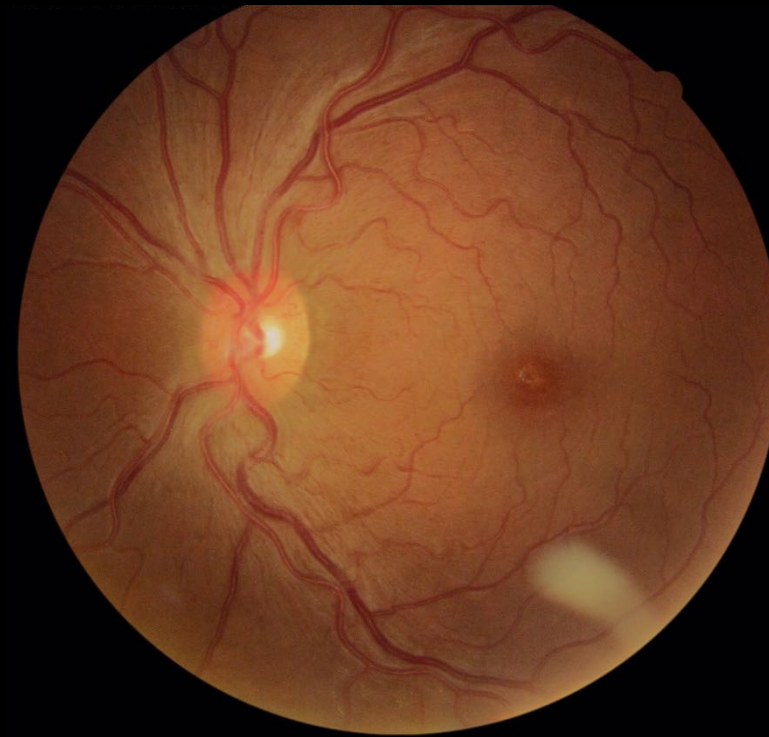
23 SEM – CD 1M



27 SEM – CD 2M

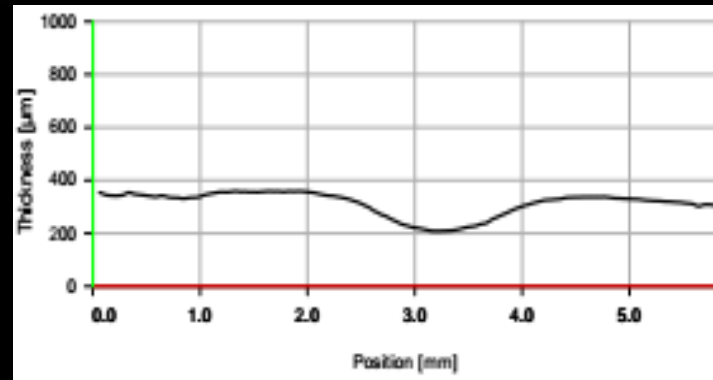
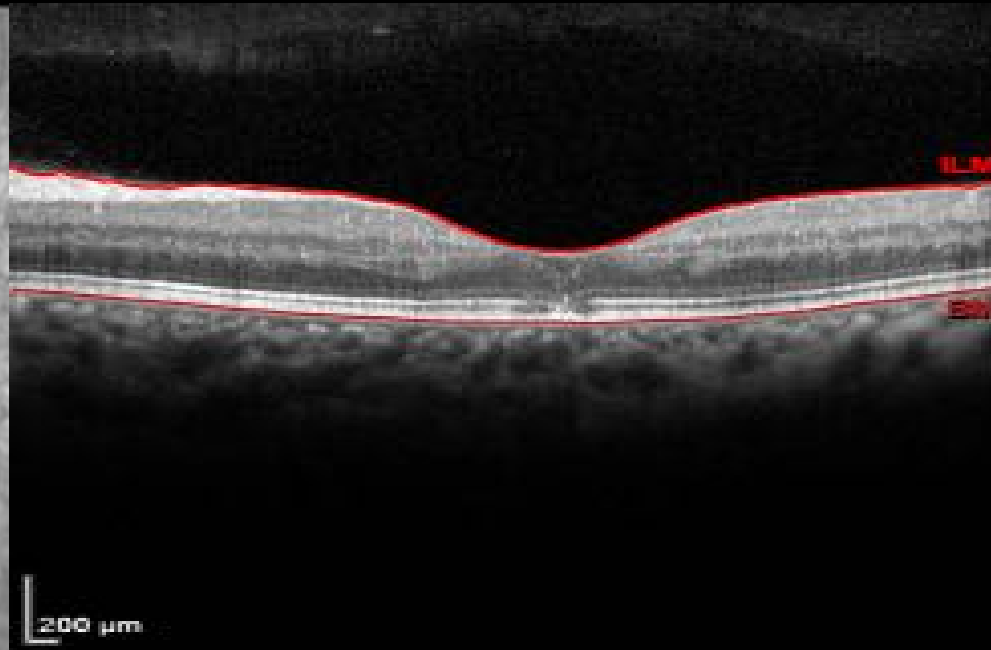
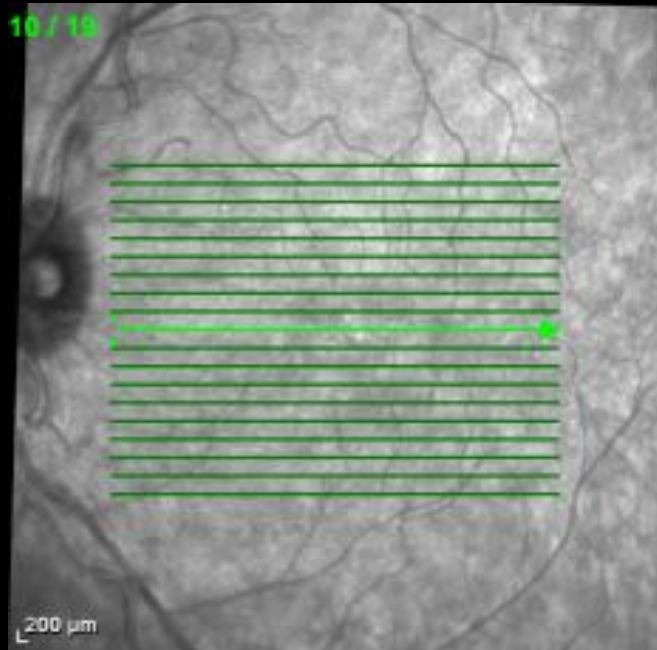


APÓS PARTO – 20/80



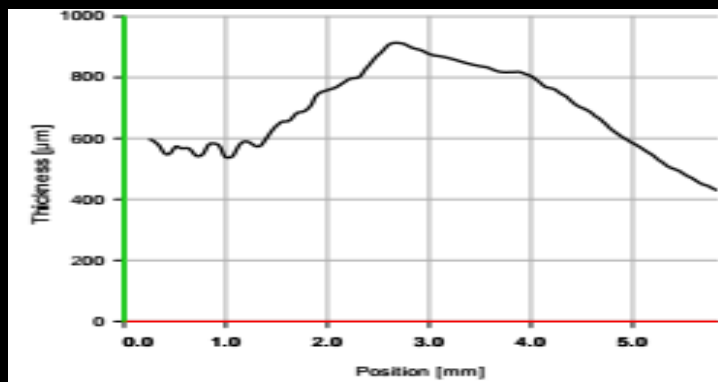
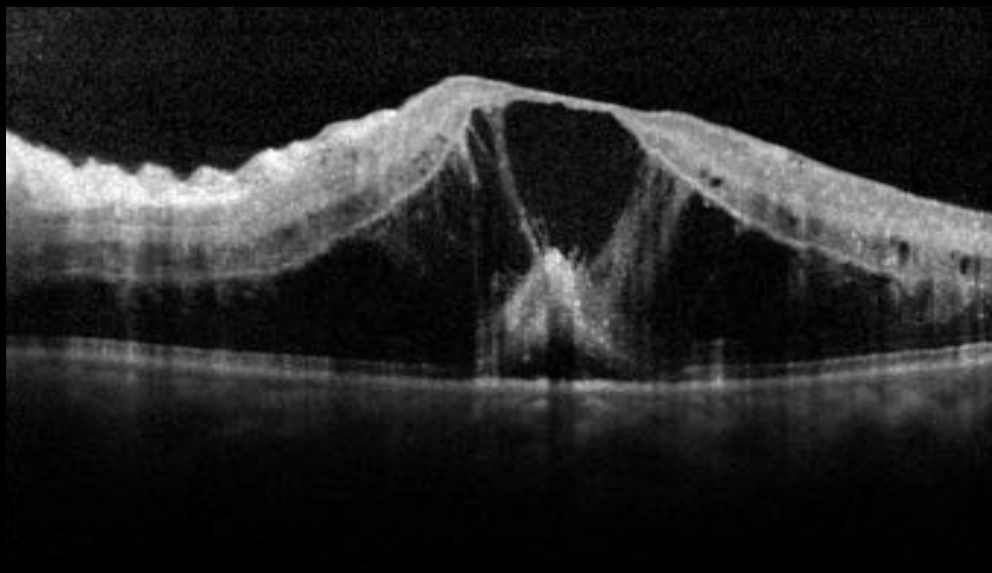
OCT
APÓS OZURDEX-5
MESES E APÓS PARTO

- MULHER
- 20/20 OD
- 20/80 OE

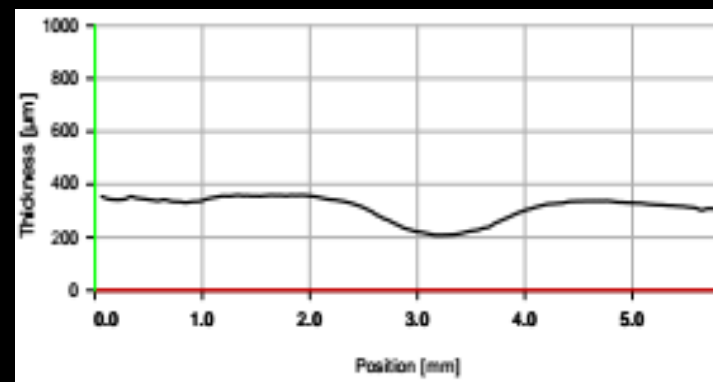
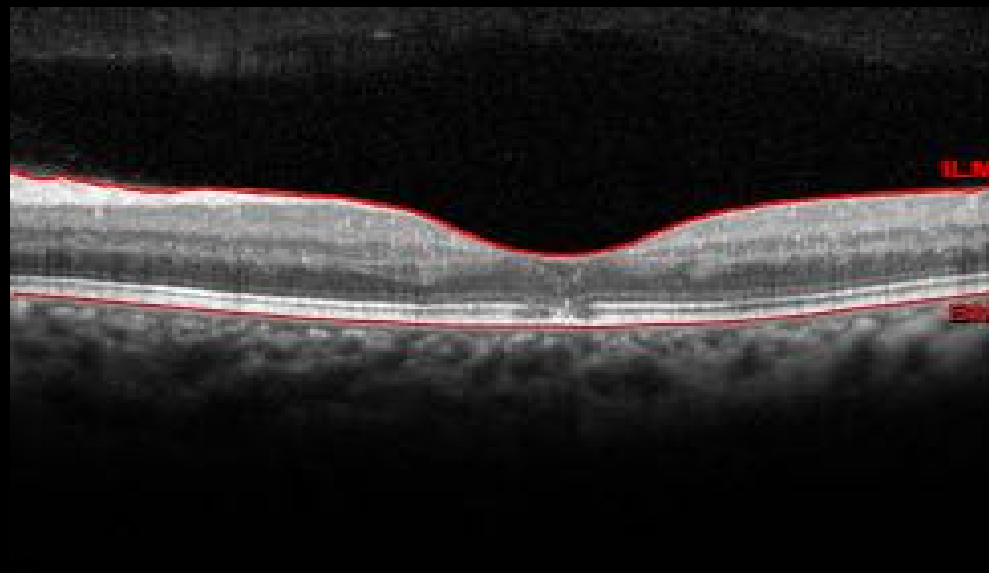


OCT

23 SEM – CD 1M



APÓS PARTO – 20/80



Obrigado