



# Retina

## GRAND ROUNDS



## Caso Cirúrgico

Edísio Tavares Neto

Fellow Retina E2 HCFMRP-USP

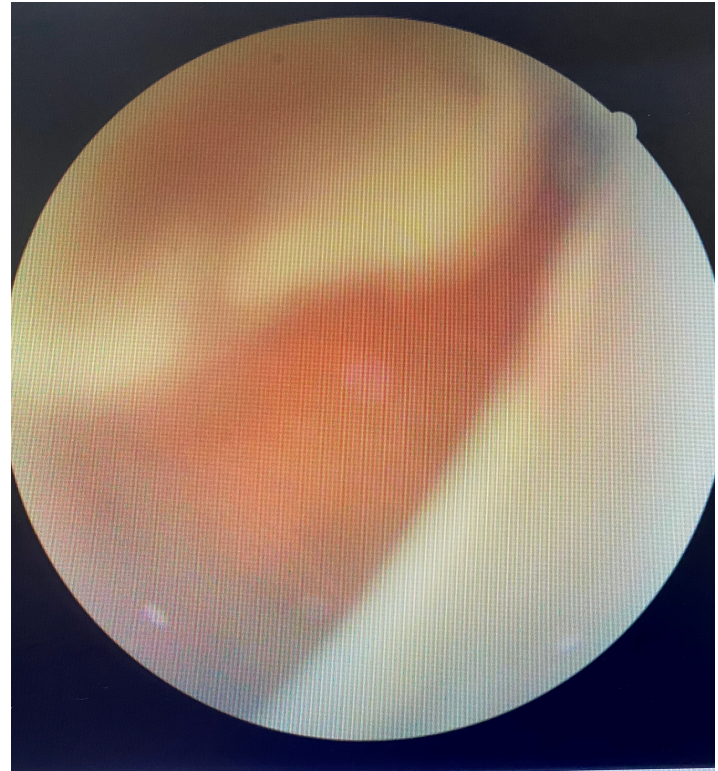
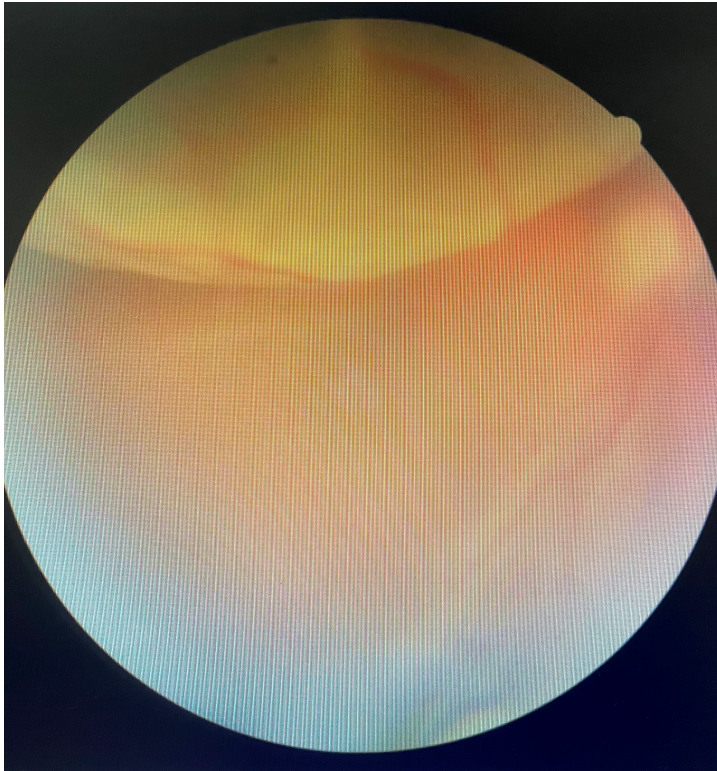
# Caso Clínico

- **ID:** sexo masculino, 42 anos
- **HMA:** Refere BAV em OD há 16 dias.
- **AO:** NDN
- **AP:** XT leve OD, trauma ocular infância OD.
- **AF:** NDN

# Caso Clínico

- **AV s/c:** MM.  
20/30. -1,50 -0,75 50 20/20
- **BIO:**  
AO: olho calmo, córnea transparente
- **TA:** OD 16 mmHg OE 12mmHg.
- **CD:** FACO + LIO + VPP OD

# Caso Clínico





# Caso Clínico

- 21º PO
- AV c/c: 20/200
- TA: OD 16mmHg.
- Segue acompanhamento, retina aplicada.